

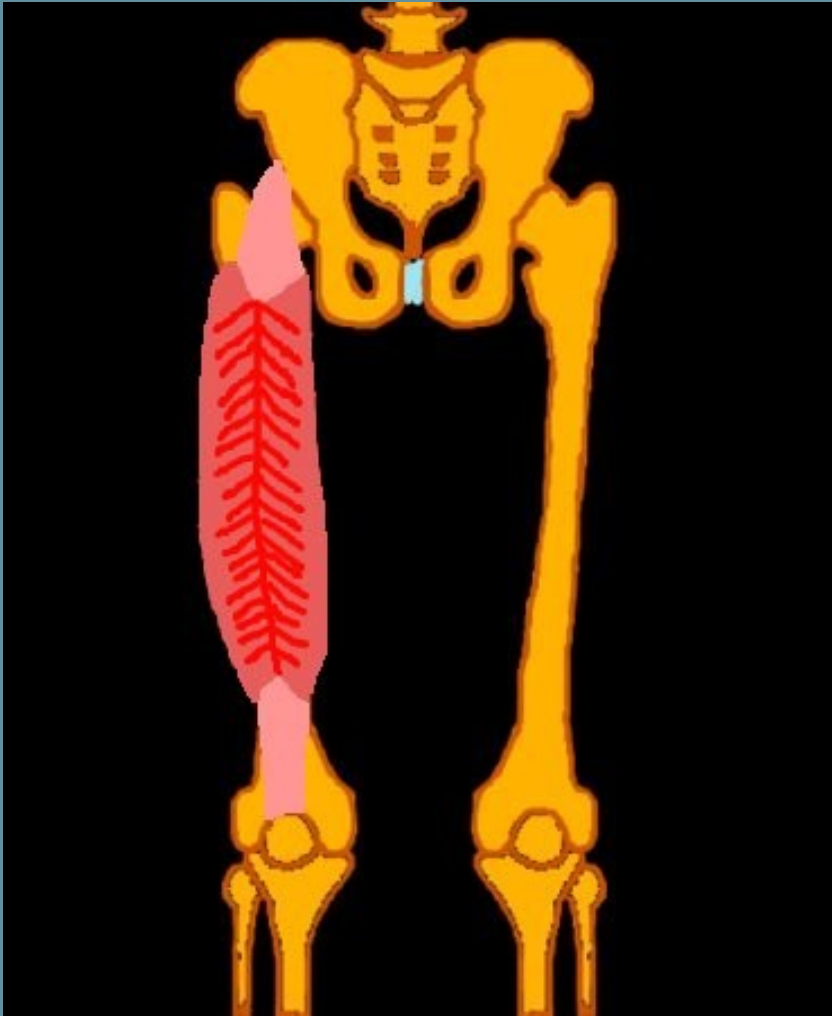


# Taller Práctico Osteoarticular

## Articulación de la Cadera

Isaac Pomés López  
ipomes@clinic.ub.es

# Músculo Recto Anterior



## Músculo Recto Anterior.

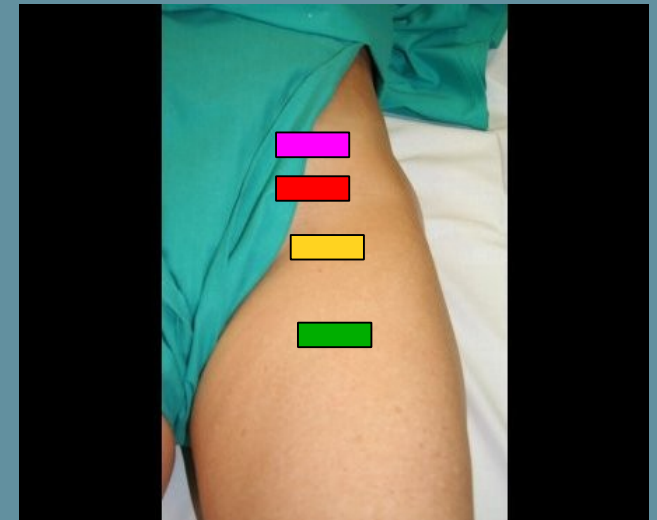
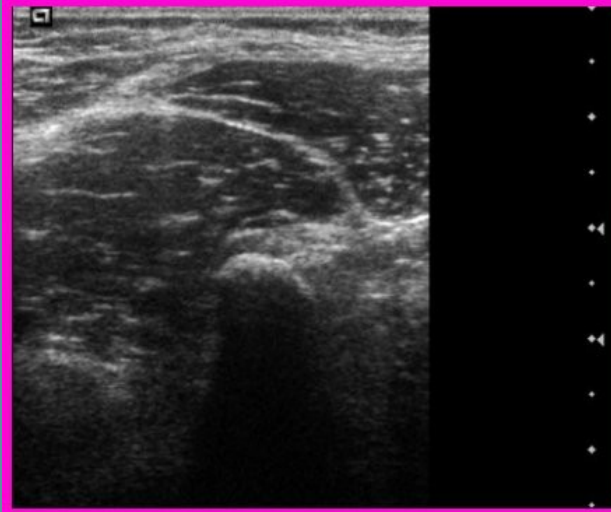
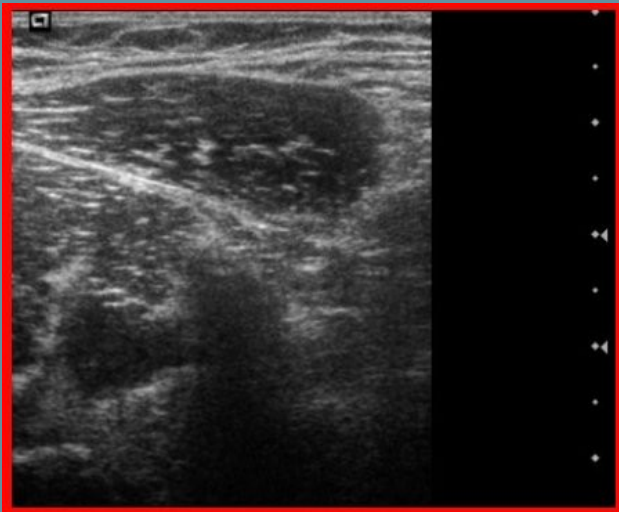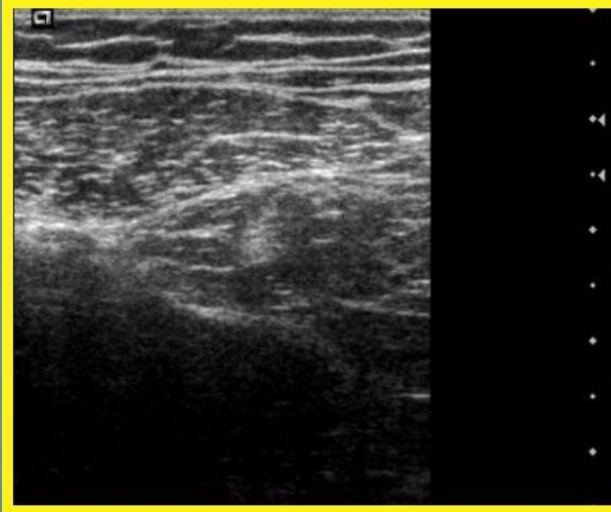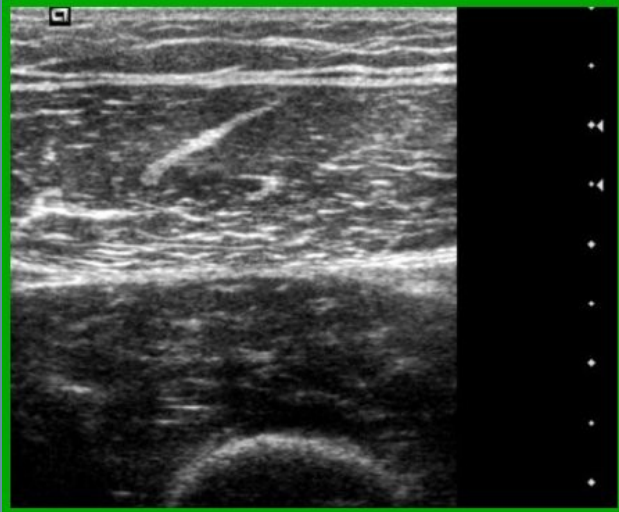O:

Directo: Espina Ilíaca Anteroinferior.

Indirecto: Canal supracotiloideo.

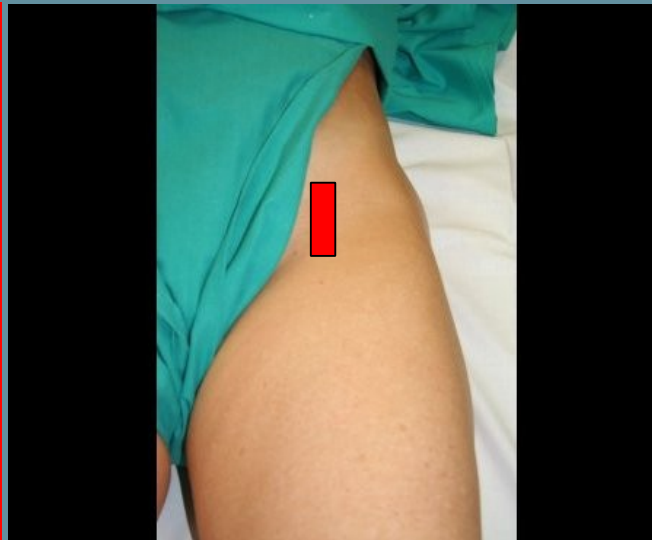
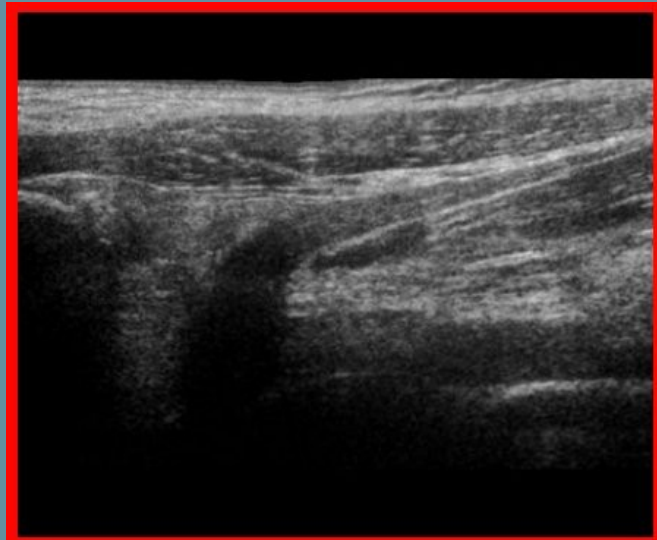
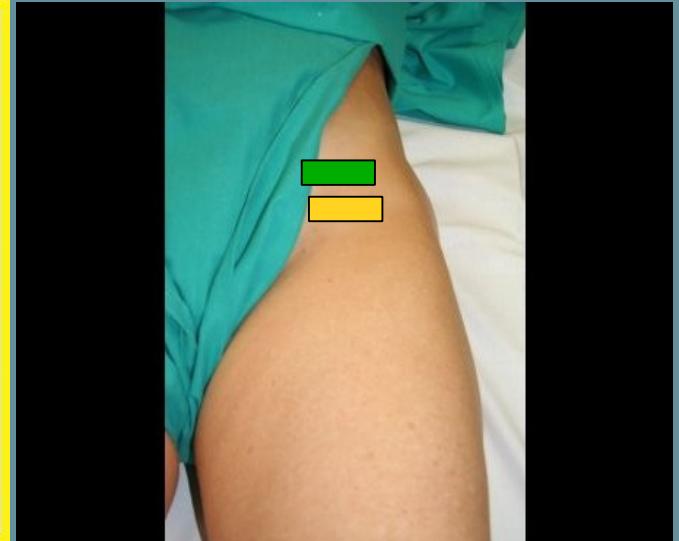
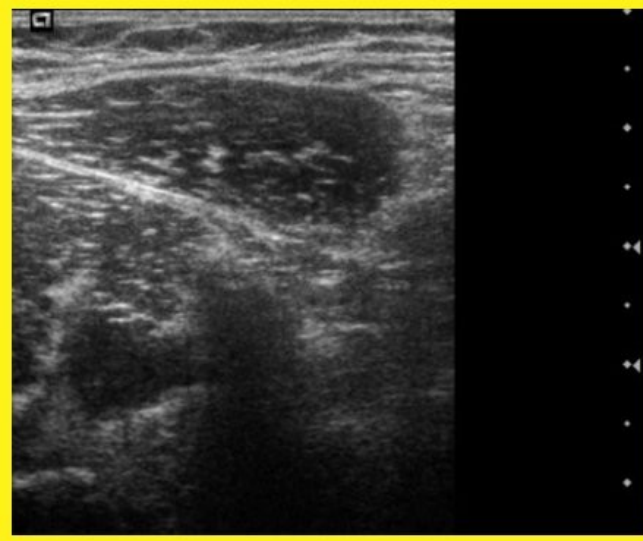
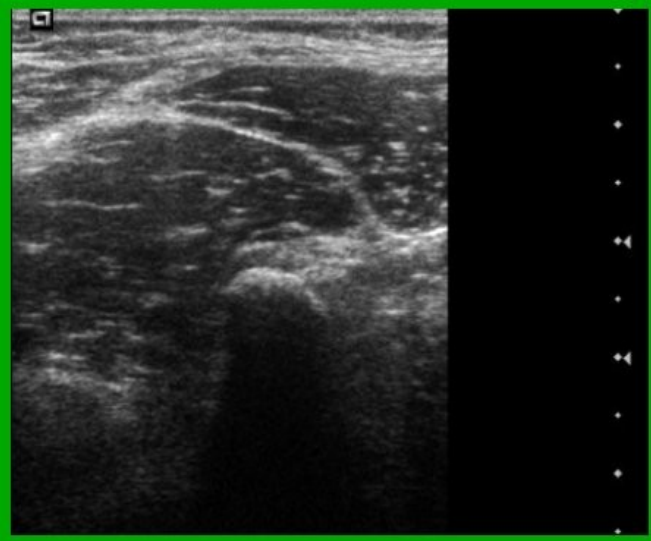
I: Borde superior de la rótula.

# Músculo Recto Anterior

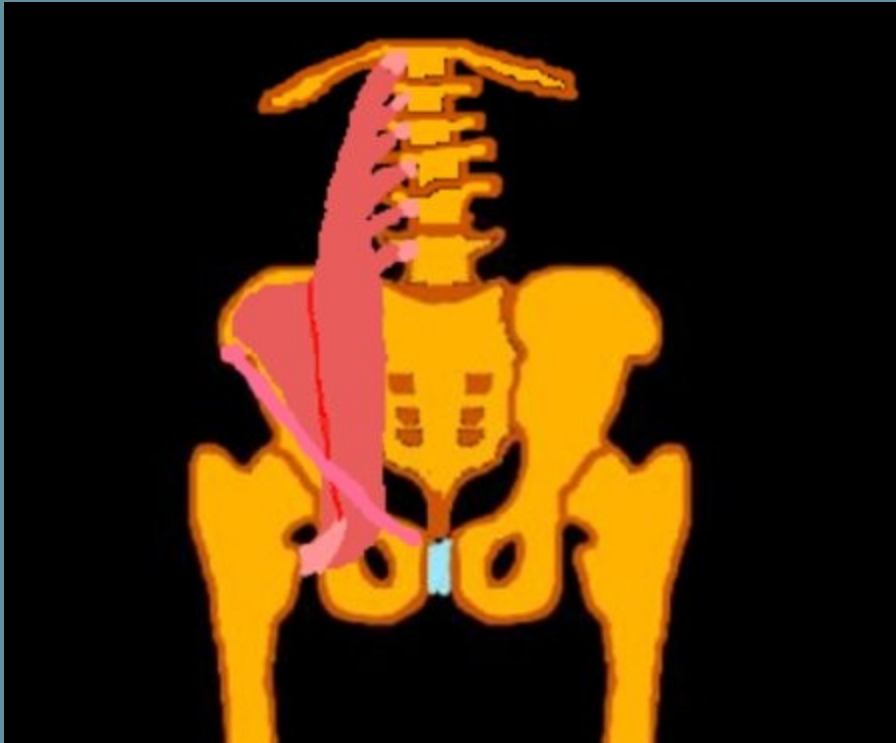




# Tendón Músculo Recto Anterior



# Músculo Iliopsoas.



O:

## M. Psoas:

Discos intervertebrales de la 12 vertebra dorsal a la 5ª vertebra lumbar.

## M. Iliaco:

2 tercios superiores de la fosa iliaca interna. En labio interno de la creta ilíaca.

I:

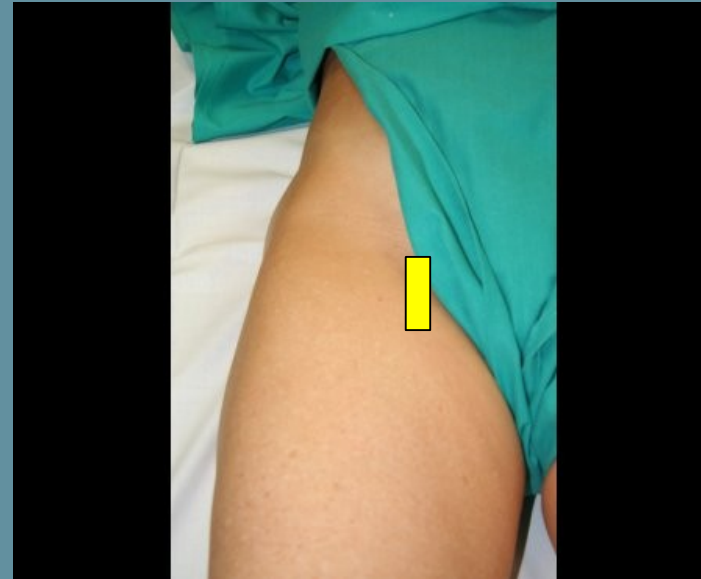
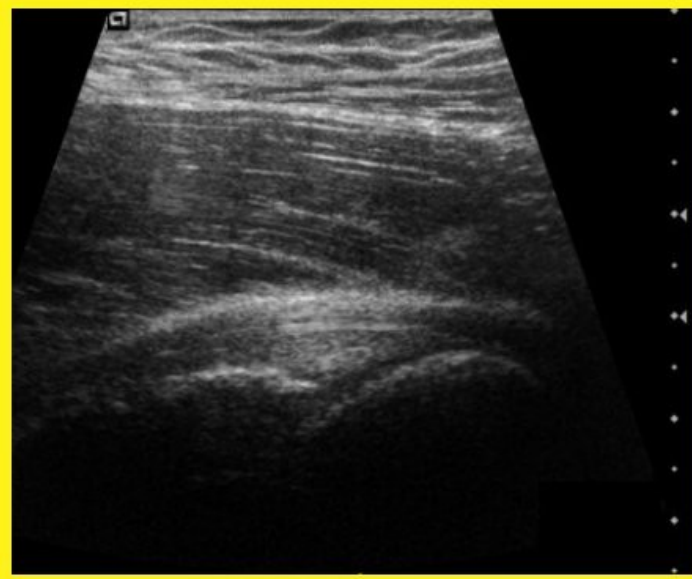
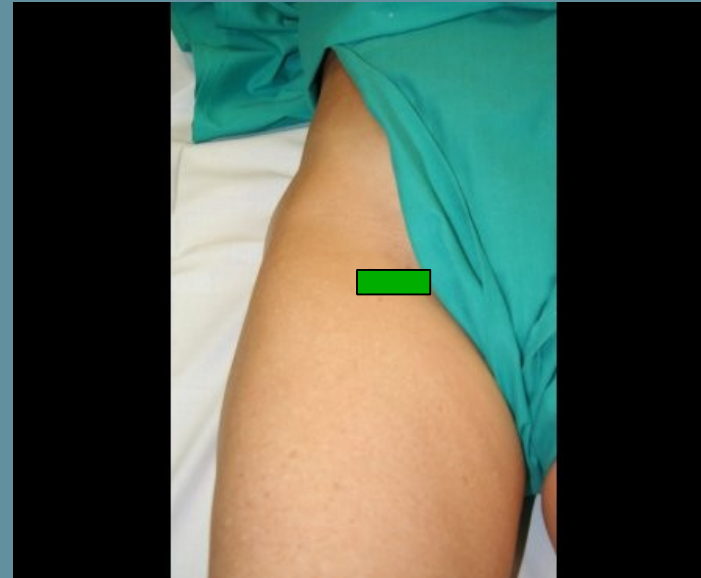
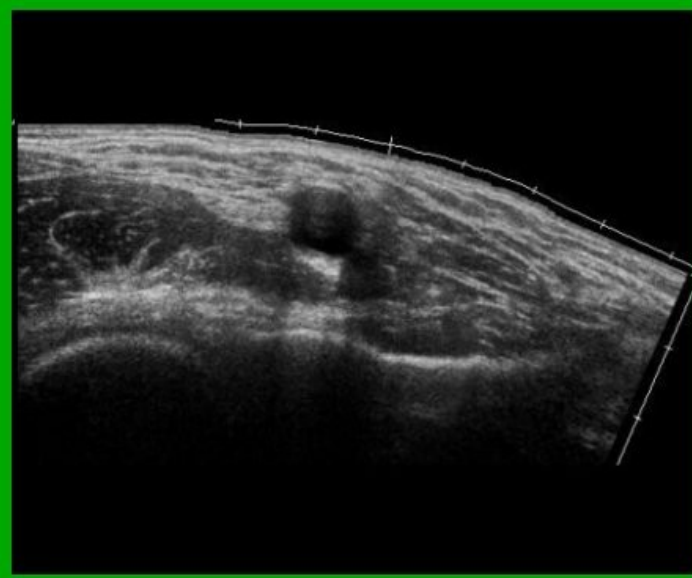
**M. Psoas:** Trocáter menor.

## M. Iliaco:

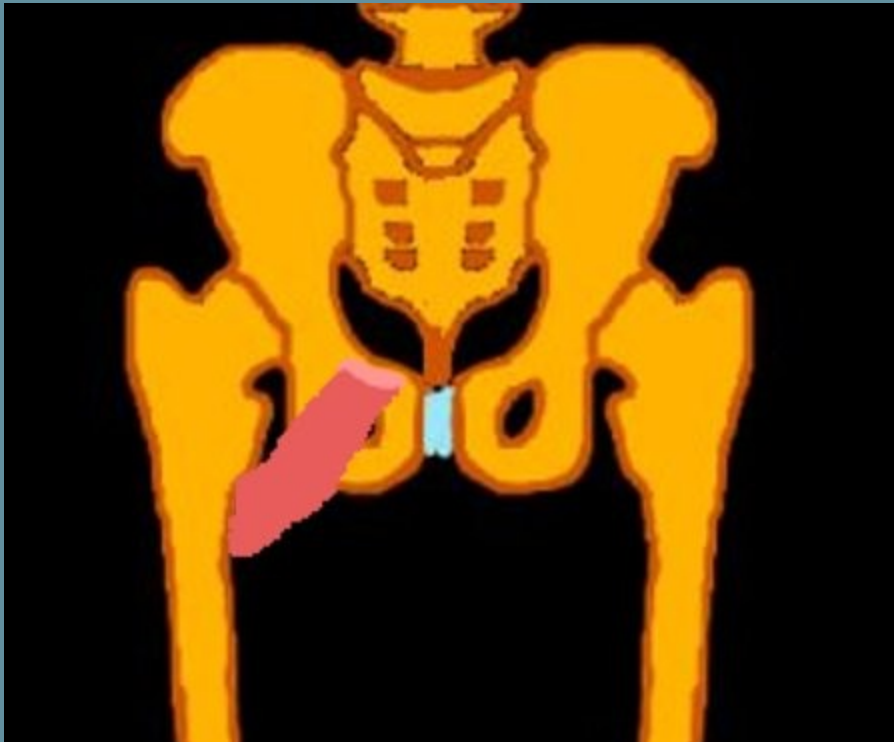
Parte externa del tendón del psoas.  
Alcanzando el trocánter menor.

TSS

# Tendón del Músculo Iliopsoas.



# Músculo Pectineo.



O:

Cresta pectinea.

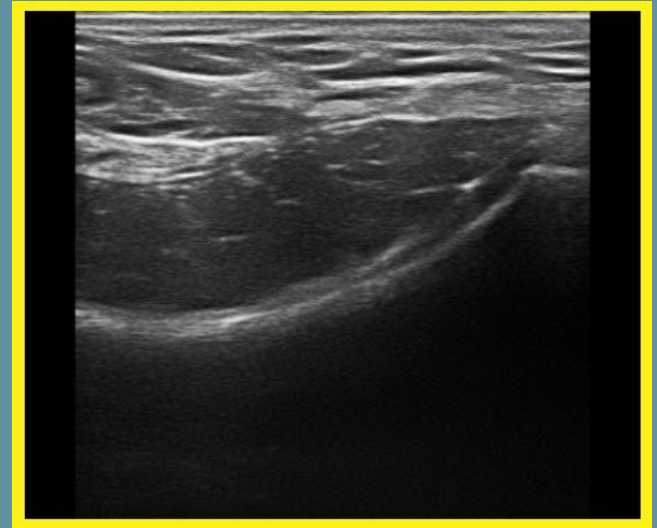
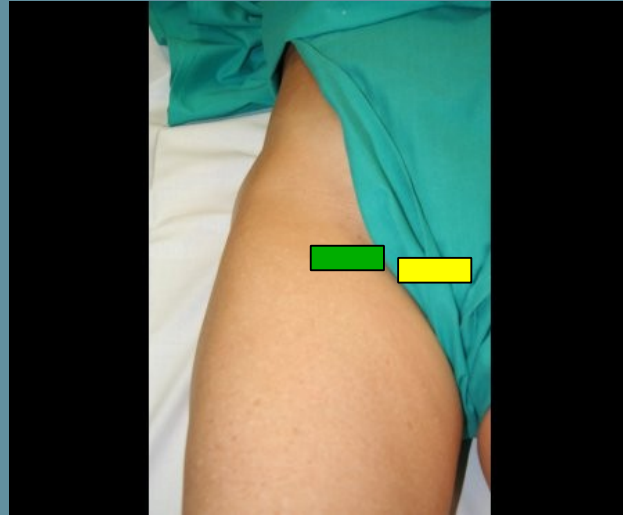
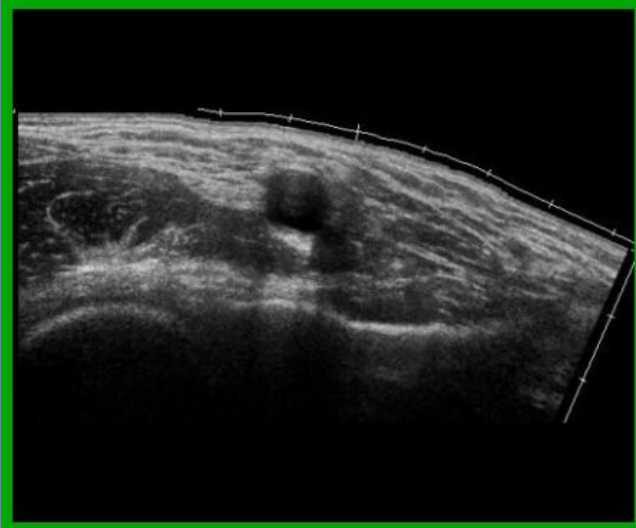
Ligamento de Cooper.

I:

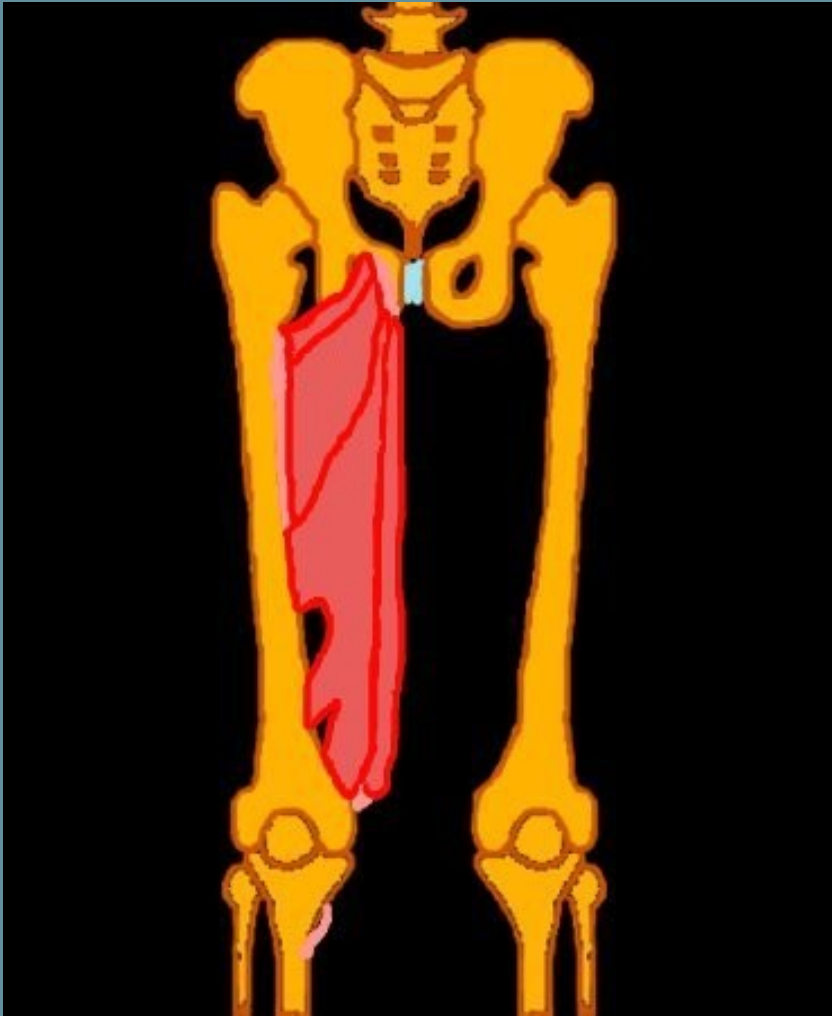
Línea media de trifurcación superior de la cresta áspera del fémur.

Debajo del trocánter menor.

# Músculo Pectineo.



# Músc. Aductores / Recto Interno.



Aductor Mayor:

O: Cara externa de los dos tercios posteriores de la rama isquiopubiana, concretamente en el isquion.

Aductor Mediano:

O: Cara anterior del cuerpo del pubis.

Aductor Menor:

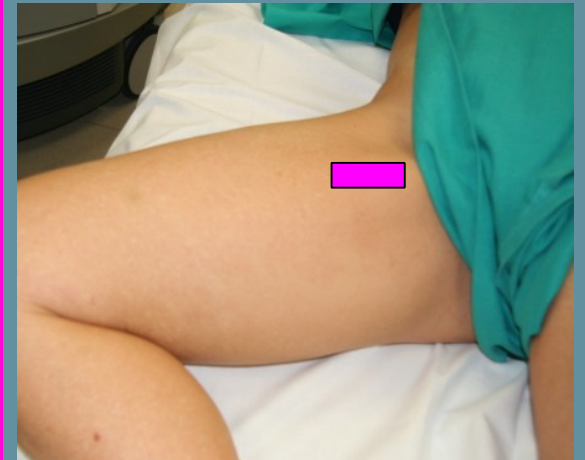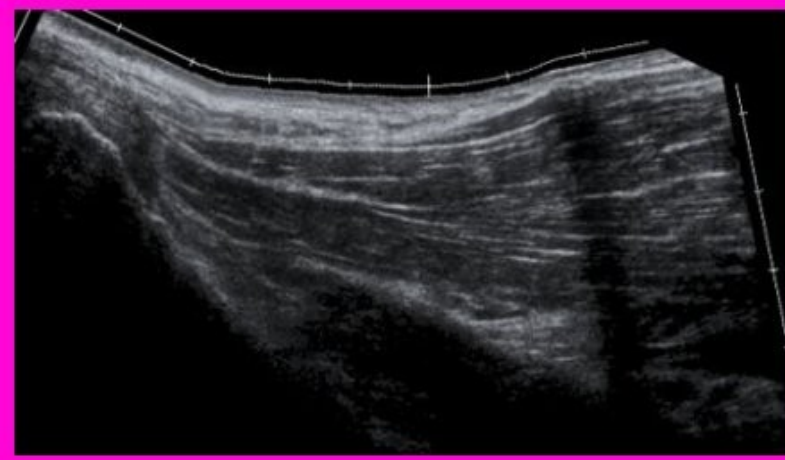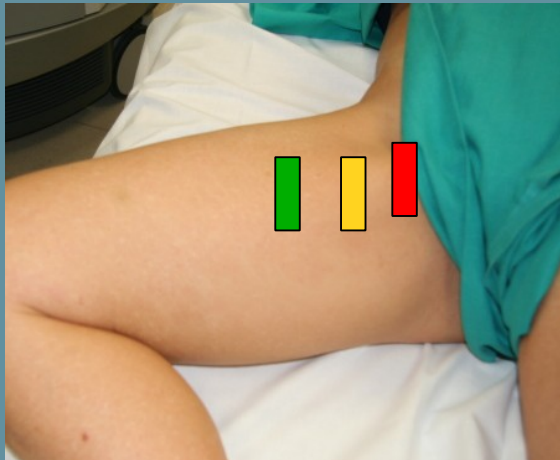
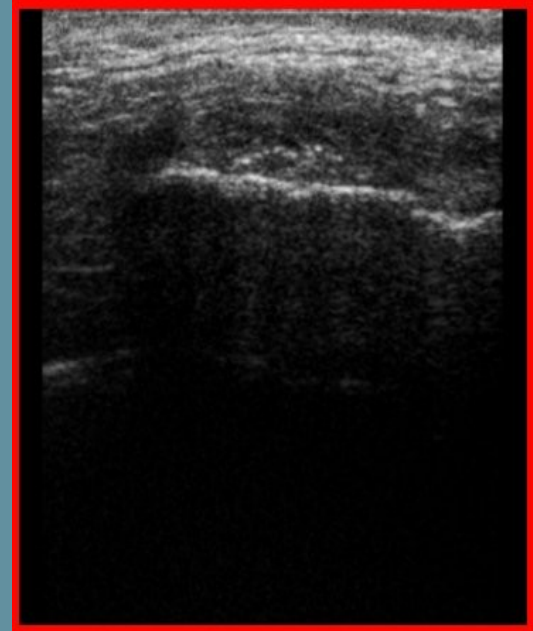
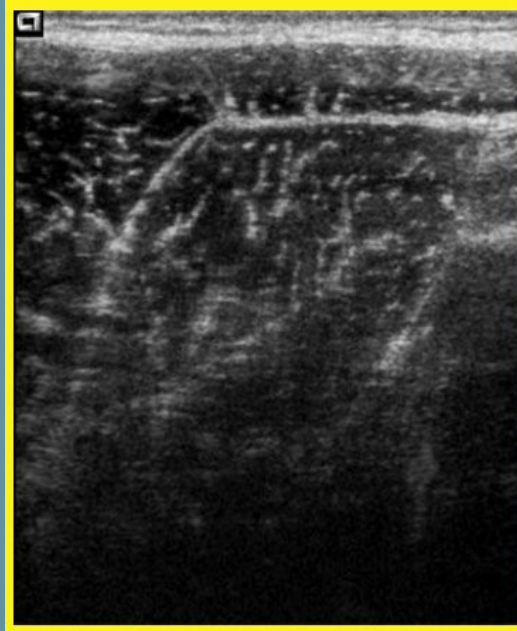
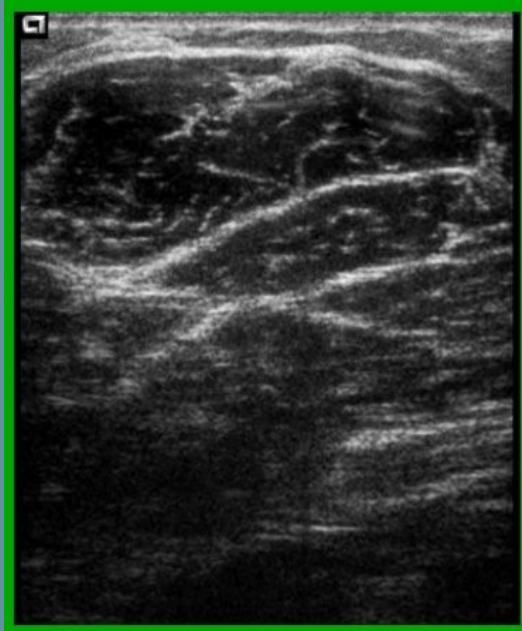
O: Cara externa de la rama isquiopubiana.

Recto Interno:

O: Porción más periférica e inferior de la rama isquiopubiana.


Por detrás del aductor mediano

# Músculos Aductores.





# Músculos Glúteos; Medio y Menor.



## M. Glúteo Menor

O:

Cara externa del hueso ilíaco, por delante y por debajo de la línea semicircular anterior.

I: Borde anterior del trocánter mayor.

## M. Glúteo Medio

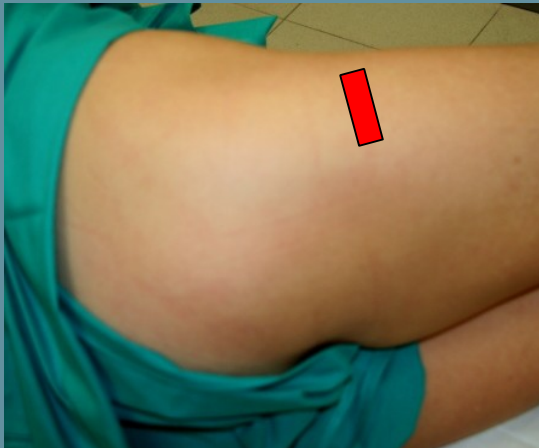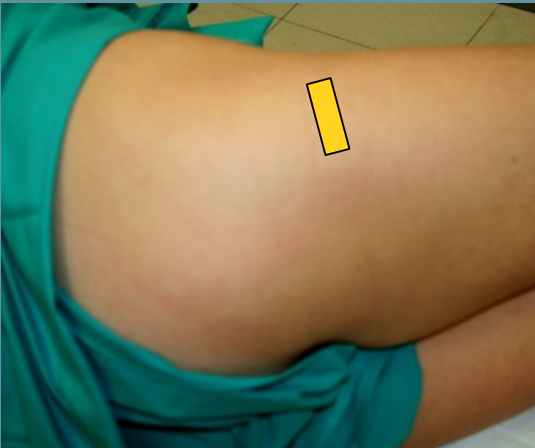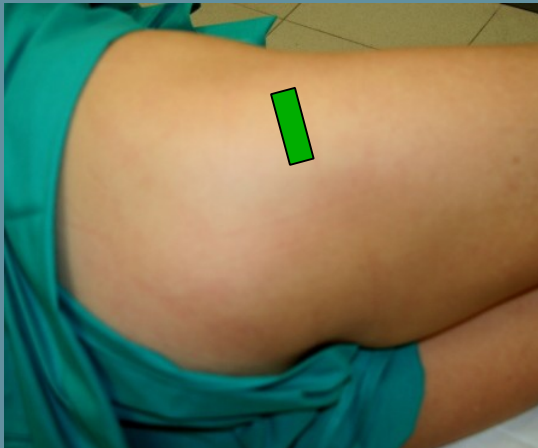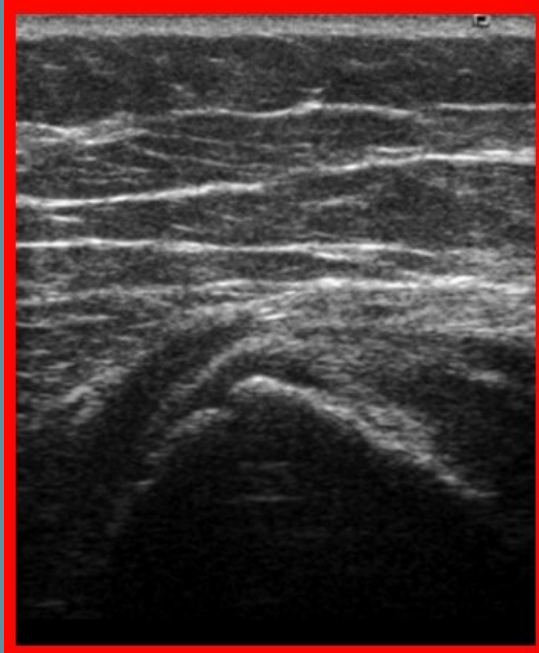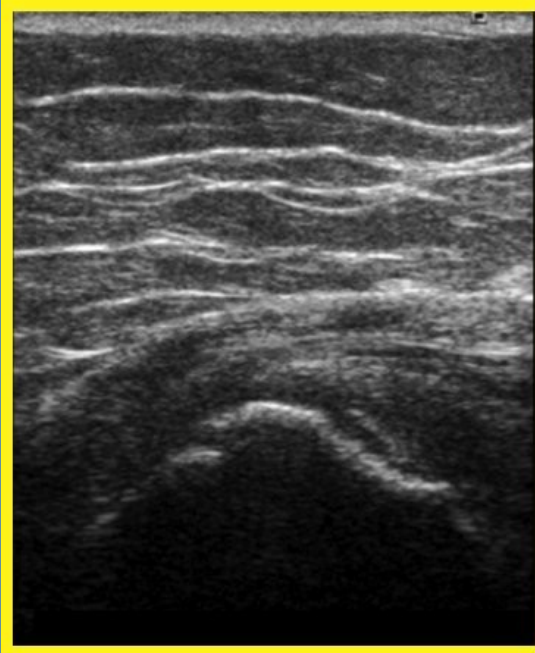
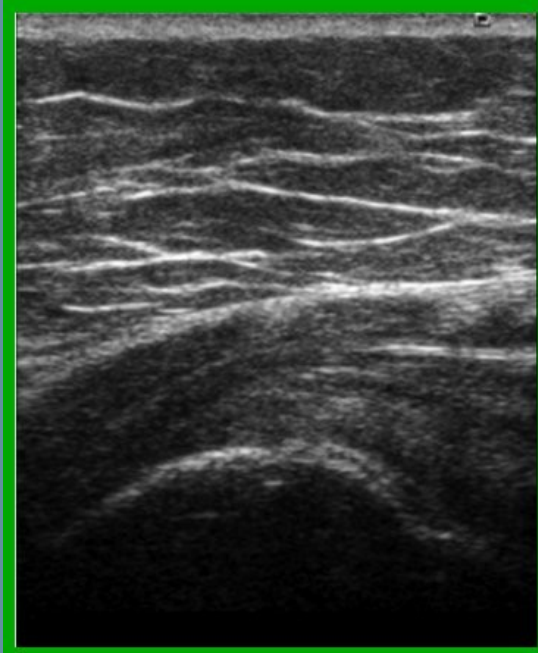O:

Cara externa del hueso ilíaco, entre las líneas semicirculares anterior y posterior.

Labio externo de la cresta ilíaca, por delante de la línea semicircular posterior.

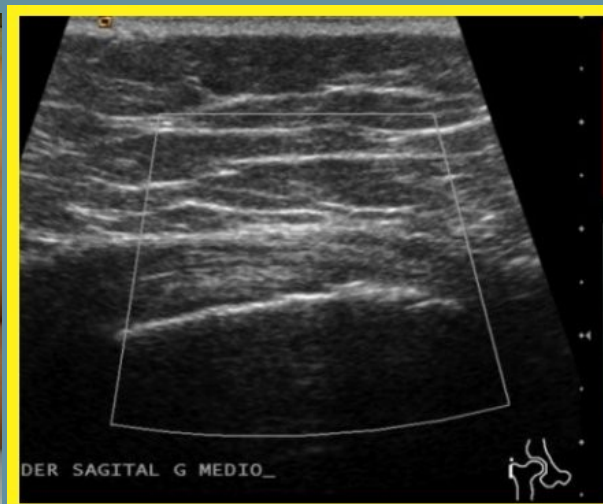
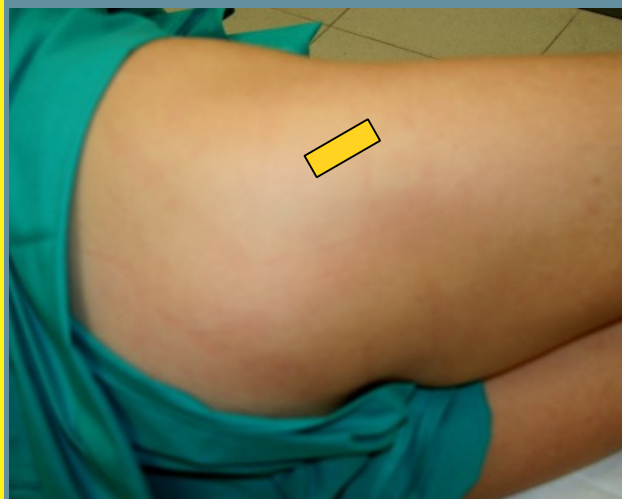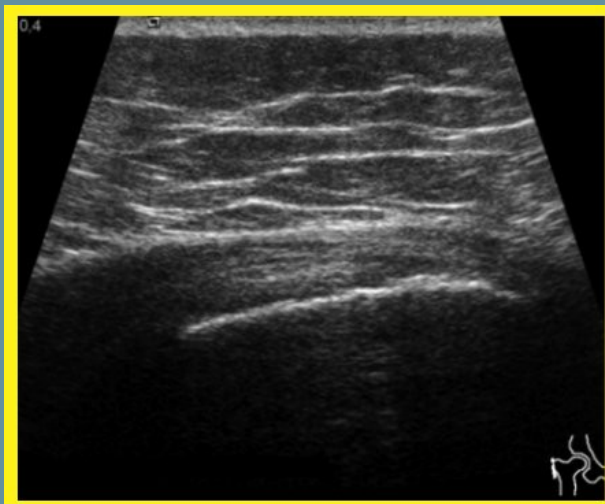
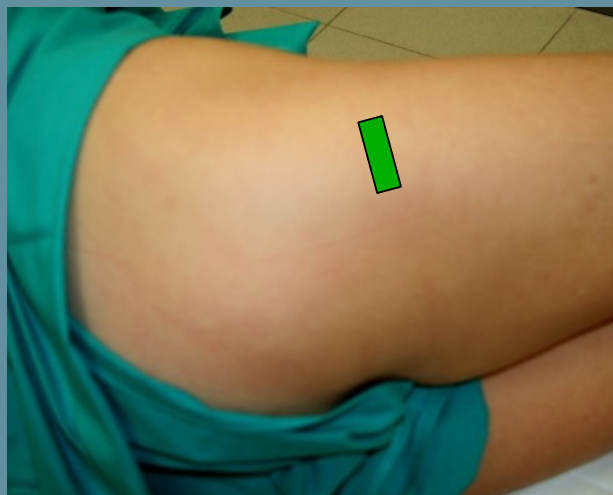
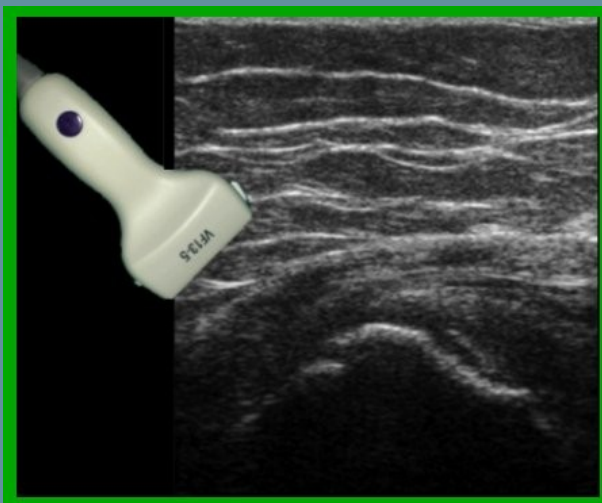I: Cara externa del trocánter mayor

# Trocánter Mayor.



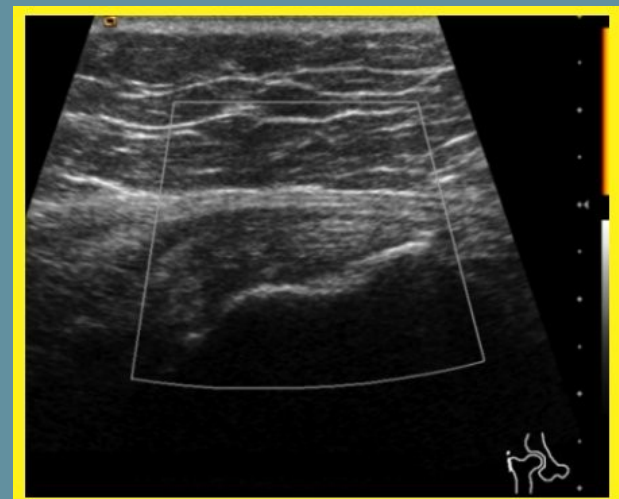
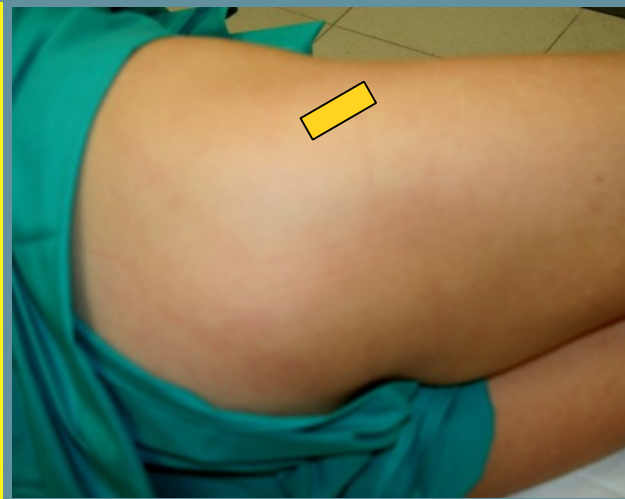
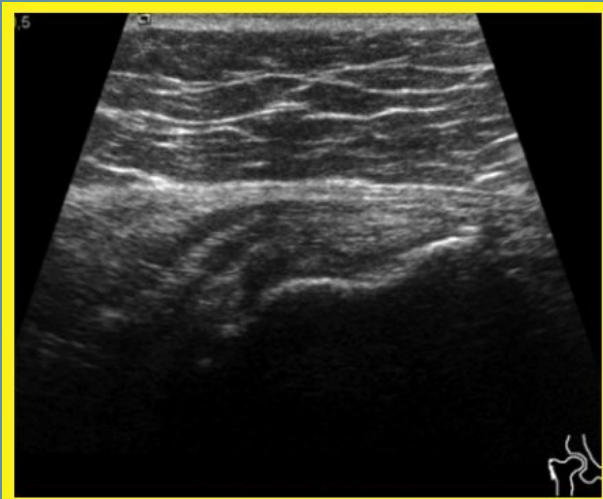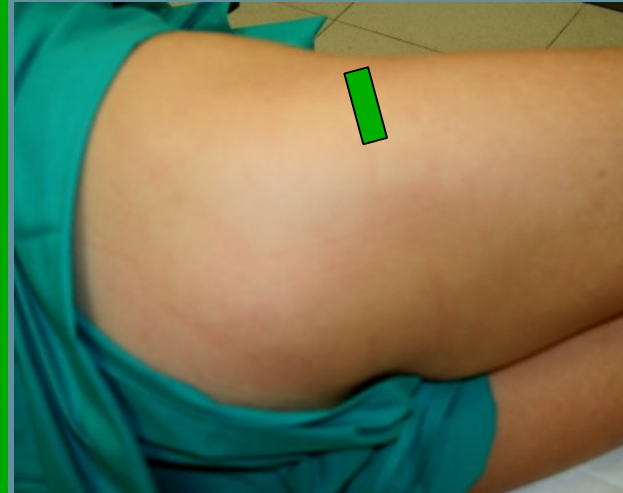
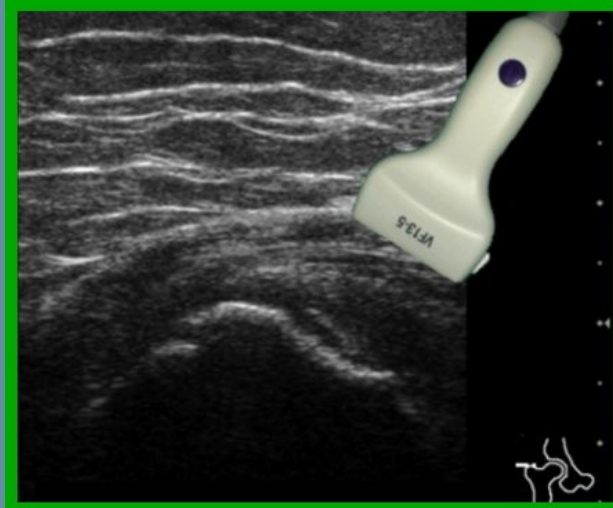TSS

# Tendón Músculo Glúteo Medio.

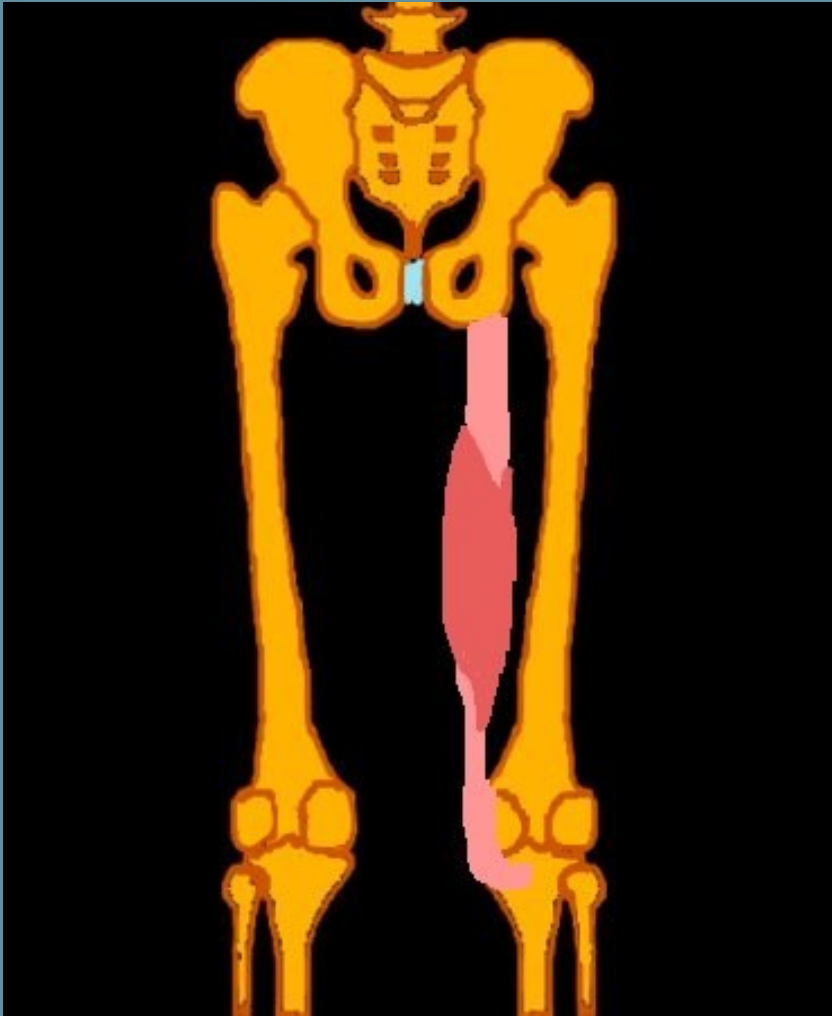


TSS

# Tendón Músculo Glúteo Menor.



# Isquiotibiales.



Músculo Smitendinoso.

O: Isquion.

Músculo Semimebranoso.

O: Tuberosidad isquiática.

Músculo Bíceps Femoral:

O:

**Porción Larga:**

Tuberosidad Isquiática.

**Porción Corta:**

Labio externo del tercio medio de la línea áspera del fémur.

# Isquiotibiales.

